

# Nouvelle classification FIGO (2011)

## Sous-muqueux

- 0 pédiculé intra-cavitaire
- 1 moins de 50% intra-mural
- 2 plus de 50% intra-mural

## Intra-muraux ou interstitiels

- 3 100% intra-mural, au contact de l'endomètre
- 4 intra-mural strict

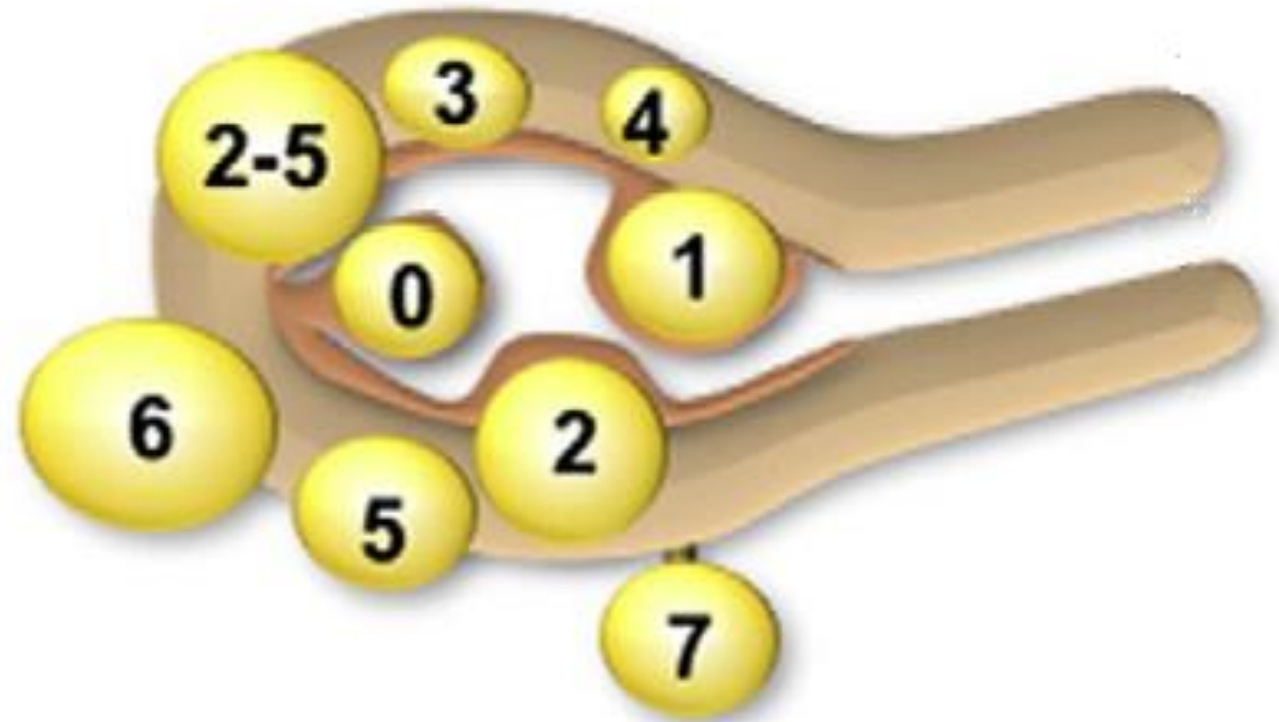
## Sous-séreux

- 5 sous-séreux plus de 50% intra-mural
- 6 sous-séreux moins de 50% intra-mural
- 7 sous-séreux pédiculé

## Autres

- 8 autres, lésions parasites : ligament rond ou large, col utérin

La classification FIGO 2011 propose une cartographie qui permet de localiser les fibromes utérins.



2-5

Fibrome hybride qui a deux localisations, touchant à la fois l'endomètre et la séreuse. Les deux types sont indiqués par deux numéros séparés par un tiret. Ex : 2-5 est un fibrome hybride, sous-muqueux de classe 2 et sous-séreux de classe 5.

Référence : [Malcolm G. Munro, Hilary O. D. Critchley et Ian S. Fraser, « The FIGO classification of causes of abnormal uterine bleeding in the reproductive years », Fertility and Sterility, vol. 95, June 2011, p. 2204-2208.](#)